

---

# Transthyretin-Amyloidosen: Diagnostik und Manifestationen

Autoren dieser Fortbildung sind:

PD Dr. med **Ana P. Barreiros Clara**

Prof. Dr. med. Dipl. Kfm. **Arnt V. Kristen**

Prof. Dr. med. **Wilhelm J. Schulte Mattler**

# Inhaltsverzeichnis

---

## I. Einleitung ins Thema

- Was sind Transthyretin-Amyloidosen?
- Symptome einer Transthyretin-Amyloidose
- Eigenschaften von weit verbreiteten Transthyretin-Varianten

## II. Klassifikation

## III. Neurologische Manifestation

## IV. Kardiologische Manifestation

## V. Diagnostischer Entscheidungsbaum

## VI. Fazit

# I. Einleitung

## Was sind Transthyretin-Amyloidosen?

Seltene Erkrankungen sind häufig eine Herausforderung in der Differentialdiagnostik im klinischen Alltag.

**Hereditäre Transthyretin-Amyloidosen (ATTR)** sind sehr seltene, autosomal-dominant vererbte Erkrankungen. Sie werden durch eine Mutation im Gen für das Protein Transthyretin (TTR) verursacht.

Ihre Prävalenz wird auf **1,1 pro 100.000 Einwohner** geschätzt. Das Alter bei Erstmanifestation variiert zwischen dem **20. und 70. Lebensjahr**.

Die ATTR ist eine lebensbedrohliche, systemische Erkrankung, die unbehandelt **nach durchschnittlich 10 Jahren zum Tode führt** (Abb. 1).

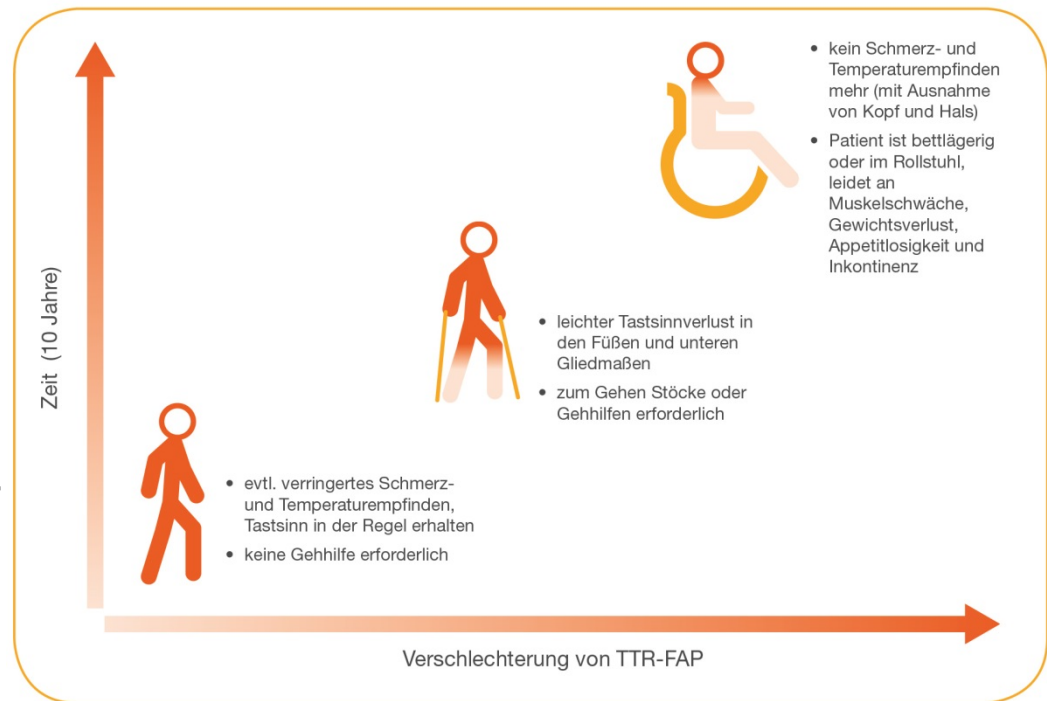


Abbildung 1: Typischer Krankheitsverlauf von TTR-FAP bei Patienten mit VAL30Met-Mutation

# I. Einleitung

## Was sind Transthyretin-Amyloidosen?

**Transthyretin** wird vornehmlich von der Leber produziert und ist unter anderem mit verantwortlich für den Transport von Vitamin A und dem Schilddrüsenhormon T4 im Körper.

Mutationen im Transthyretin-Gen können zu einer Destabilisierung des Proteins, Fehlfaltung und Zusammenballung zu Fibrillen führen (Abbildung 2).

Diese lagern sich als **Transthyretin-Amyloidfibrillen** in Nerven und verschiedenen Organen ab und schädigen diese<sup>1</sup>.

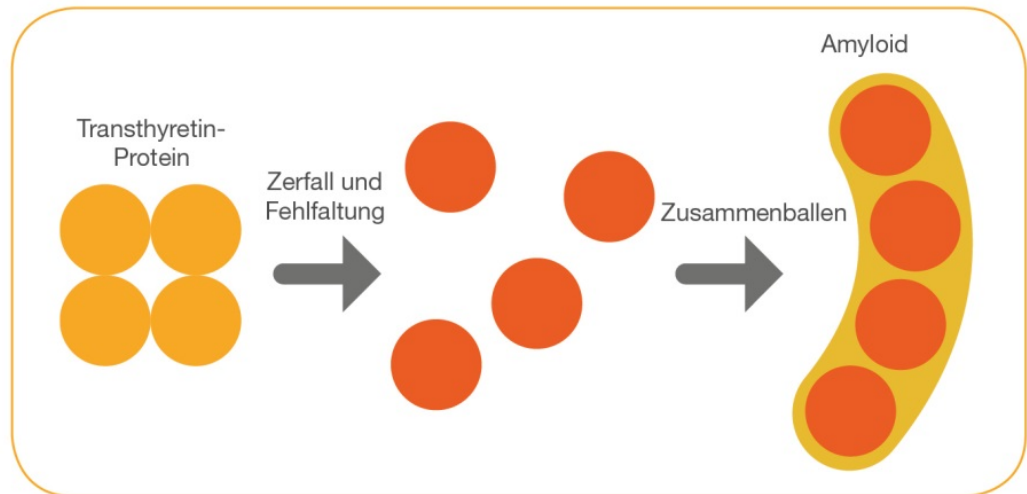


Abbildung 2: Eine genetische Mutation bei Transthyretin führt zum Zerfall und der Fehlfaltung und hindert das Protein daran, seine Aufgabe zu erfüllen. Transthyretin kann sich dann zu Amyloidfibrillen zusammenballen. Dies führt letztendlich zu den Schäden. Die für die TTR-FAP-Symptome verantwortlich sind

# I. Einleitung

## Symptome einer Transthyretin-Amyloidose

---

Je nach Organbefall lassen sich zwei klassische Manifestationsformen unterscheiden:

- eine **progrediente Polyneuropathie** (Transthyretin-assoziierte familiäre Amyloid-Polyneuropathie, TTR-FAP) und
- die **biventrikuläre Kardiomyopathie** (Transthyretin-assoziierte familiäre Amyloid-Kardiomyopathie, TTR-FAC).

Ersten Erfahrungen nach zeigt sich im deutschsprachigen Raum bei Patienten mit einer Transthyretin-Amyloidose in bis zu 80% eine **gemischte Manifestationsform**, bei der beide Organsysteme betroffen sind.

Zunächst beginnt die Erkrankung in der Regel mit dem **Verlust des Temperaturempfindens in Füßen und Unterschenkel**<sup>2</sup>. Die Patienten erleiden darüber hinaus aufgrund der Störung des autonomen Nervensystems einen **Gewichtsverlust** bis hin zur Kachexie und Marasmus.

# I. Einleitung

## Symptome einer Transthyretin-Amyloidose

Je nach vorliegender Mutation können auch **Beteiligungen des Gastrointestinaltraktes, der Nieren, der Augen und des Zentralnervensystems** auftreten u.a. mit Durchfall, Übelkeit, Erbrechen und Sexueller Dysfunktion (Abbildung 3)<sup>3, 4</sup>. Ein **Karpaltunnelsyndrom** kann der Klinischen Erstmanifestation als anamnestischer Hinweis vorausgehen.

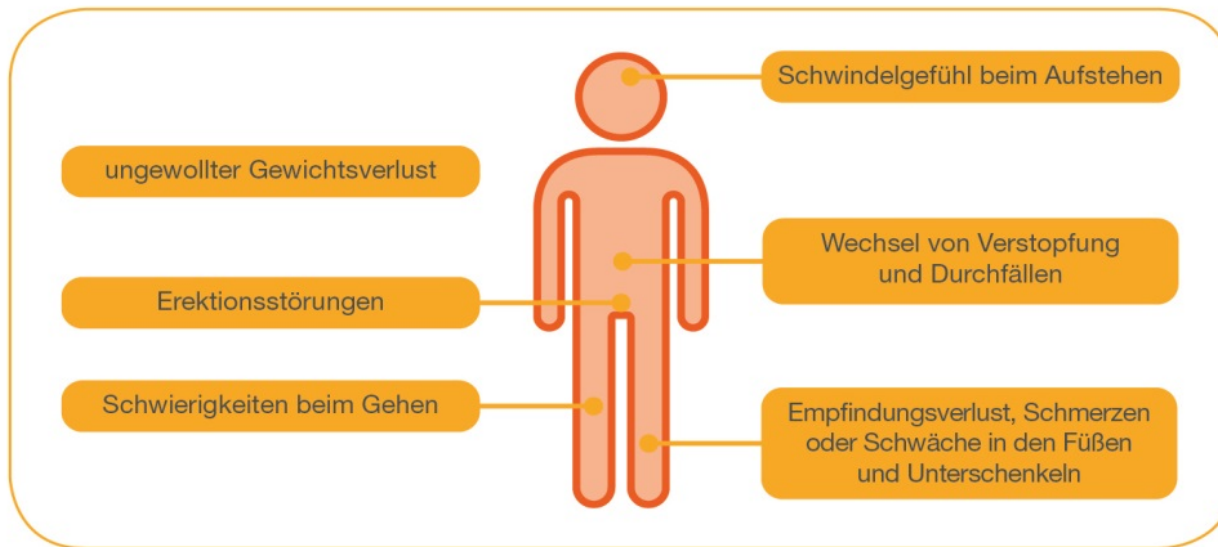


Abbildung 3: Frühe Symptome einer TTR-FAP bei Patienten mit Val30Met-Mutation

# I. Einleitung

## Herausforderung Diagnostik

---

Über **100 unterschiedliche Genmutationen** wurden bei verschiedenen Patienten mit ATTR beobachtet<sup>5</sup>. Die am häufigsten vorkommende Mutation ist **Val30Met**.

Es ist wichtig zu wissen, dass nicht alle Menschen mit einer Genmutation tatsächlich die Krankheit entwickeln. Bislang ist noch nicht bekannt, warum das so ist<sup>6</sup>.

Da die Transthyretin-Amyloidosen im Anfangsstadium klinisch ein wenig spezifisches Symptombild aufweisen, dauert es nach dem erstmaligen Auftreten von Symptomen **im Mittel 4-6 Jahre bis die Diagnose gestellt wird**.

Die Seltenheit der Erkrankung und die überlappende neurologische und kardiale Symptomatik erschweren die Diagnose. Die interdisziplinäre Kooperation zwischen Neurologe und Kardiologe ist wichtig, um die Dauer der Diagnosestellung zu verkürzen.

# I. Einleitung

## Herausforderung Diagnostik

Zur **Bestätigung der Diagnose** einer Transthyretin-Amyloidose sind der Nachweis von Amyloidablagerungen in einer Gewebebiopsie, die Identifizierung des amyloidogenen Proteins und/ oder ein Gentest erforderlich.

Mutation	Eigenschaften
<i>Val30Met</i>	<ul style="list-style-type: none"><li>▪ häufigste TTR-FAP-Mutation</li><li>▪ zunächst beschrieben in den 50-Jahren in Portugal, später in Japan und Schweden</li><li>▪ betrifft in der Regel die peripheren Nerven, das Herz und andere Organe, wie Nieren, Augen und Verdauungstrakt</li></ul>
<i>Thr60Ala</i>	<ul style="list-style-type: none"><li>▪ zunächst in Nordwest-Irland identifiziert, wird beobachtet bei irischen und irisch-amerikanischen Patienten sowie in Großbritannien</li><li>▪ Führt zu einer im Alter auftretenden Amyloidose mit Herz- und in manchen Fällen Nervensymptomen</li></ul>
<i>Leu58His</i>	<ul style="list-style-type: none"><li>▪ zunächst in Deutschland identifiziert</li><li>▪ Verbreitet in den gesamten USA</li><li>▪ Symptome betreffen vor allem den Karpaltunnel und die oberen Gliedmaßen</li></ul>
<i>Val122Ile</i> <sup>9</sup>	<ul style="list-style-type: none"><li>▪ fast ausschließlich bei Patienten afrikanischen Ursprungs</li><li>▪ geringe Manifestationswahrscheinlichkeit</li><li>▪ verbunden mit Herzbeteiligung, im fortgeschrittenen Alter einsetzendem</li><li>▪ Krankheitsausbruch, ohne Befall des Nervensystems</li></ul>



## II. Klassifikation

Im ersten Teil „Transthyretin Amyloidosen“ führt Sie Frau PD Dr. Ana P. Barreiros Clara (Universität Regensburg) in das Thema ein und erläutert die Klassifikation, Epidemiologie und Diagnostik der Erkrankung.



### **Ana P. Barreiros Clara**

PD Dr. med  
Universitätsklinikum Regensburg  
Klinik und Poliklinik für innere Medizin  
Klinik für Neurologie  
Franz-Josef-Strauss Strasse 11  
D-93042 Regensburg  
Tel.: +49 (0) 941 9447003  
ana.barreiros@ukr.de

1992 - 1998

Promotion:

2010:

Studium der Humanmedizin an der Universität Mainz

Thema „Der frühen hepatischen Immunantwort beim septischen Schock“

Venia Legendi Aufenthalt an der Universität zu Wien

## II. Klassifikation

PD Dr. Barreiros beschreibt im folgenden Beitrag die Ursachen und die Einteilung der Transthyretin-Amyloidosen. Neben der Pathogenese und der Epidemiologie erfahren Sie wissenswertes über Genotyp-Phänotyp-Korrelationen. Abgerundet wird der Beitrag durch einen diagnostischen Entscheidungsbaum.



The image shows a webinar slide with a light blue background. On the left, there is a small video inset of a woman with dark hair, wearing a white lab coat, speaking. To the right is a white rectangular area containing the following text and graphics:

TR Fakultät für Medizin | Universitätsklinikum Regensburg UKR

### Webinar Transthyretin-Amyloidosen

PD Dr. Ana Paula Barreiros  
Klinik für Innere Medizin 1  
Universitätsklinikum Regensburg



Regensburg 

# III. Neurologische Manifestation

Im zweiten Teil „Kurzer Überblick TTR-FAP“ führt Sie Herr Prof. Dr. Wilhelm Schulte-Mattler (Universität Regensburg) durch die neurologischen Manifestationen, sowie die neurologische Diagnostik und Differentialdiagnostik.



## Wilhelm J. Schulte Mattler

Prof. Dr. med.

Neurologische Klinik und Poliklinik Universität Regensburg  
Universitätsstraße 84  
93053 Regensburg  
Tel.: +49 941 941 3311  
Fax: +49 941 941 3015

1977 - 1983	Studium der Mathematik und Physik
1982 - 1988	Studium der Humanmedizin
1991	Promotion
2002	Habilitation, Professor für Neurologie

# III. Neurologische Manifestation

Prof. Schulte-Mattler wird folgendem Beitrag einen kurzen Überblick über die TTR-FAP geben und im speziellen auf die neurologische Manifestation eingehen. Er zeigt die Progression der TTR-FAP auf und die notwendige neurologische Diagnostik. Zuletzt erfahren Sie mehr über die Differenzialdiagnostik und red flags.



The image shows a video frame with a speaker on the left and a presentation slide on the right. The speaker is a man with glasses and a dark jacket. The slide has a grey top half and a white bottom half. The title 'Kurzer Überblick über TTR-FAP' is in bold black text. Below it, the speaker's name and affiliation are listed. The logos for 'UR Universität Regensburg' and 'medbo' are at the bottom.

**Kurzer Überblick über  
TTR-FAP**

Wilhelm Schulte-Mattler  
Klinik und Poliklinik für Neurologie

**UR**  
Universität Regensburg

medbo

# IV. Kardiologische Manifestation

Der abschließende Beitrag von Herrn PD Dr. Arnt V. Kristen (Universitätsklinikum Heidelberg) "Hereditäre Transthyretin-Amyloidose. Nerven bewahren - aber das Herz nicht aus den Augen verlieren" beschreibt die kardiologischen Aspekte und Manifestationen der Erkrankung.



## Arnt V. Kristen

Prof. Dr. med. Dipl. Kfm.

Universitätsklinik Heidelberg  
Zentrum für Innere Medizin  
Klinik für Kardiologie, Angiologie, Pneumologie  
Im Neuenheimer Feld 410  
D-69120 Heidelberg  
Tel: +49-6221-56-0  
Fax +49 6221 56 5515  
E-mail: [arnt.kristen@med.uni-heidelberg.de](mailto:arnt.kristen@med.uni-heidelberg.de)

1995/96

Studiums der Medizin an der Universität Heidelberg

2001

Promotion in der Medizinischen Klinik der Universität Heidelberg

2002-2008

Studium der Wirtschaftswissenschaften, Fern-Universität Hagen

2012

Venia legendi Innere Medizin an der Universität Heidelberg

# IV. Kardiologische Manifestation

Professor Dr. Kristen wird im folgenden Beitrag Ursachen der linksventrikulären Wandverdickung erklären und auf die frühen Zeichen der kardialen Amyloidose eingehen. Er zeigt eine neue Methode zur Diagnosestellung und geht ebenfalls auf die Bedeutung des Kardio-MRT und der Skelettszintigraphie ein.



UniversityHospital Heidelberg

## Hereditäre Transthyretin-Amyloidose

**Nerven bewahren -  
aber das Herz nicht aus den Augen verlieren**

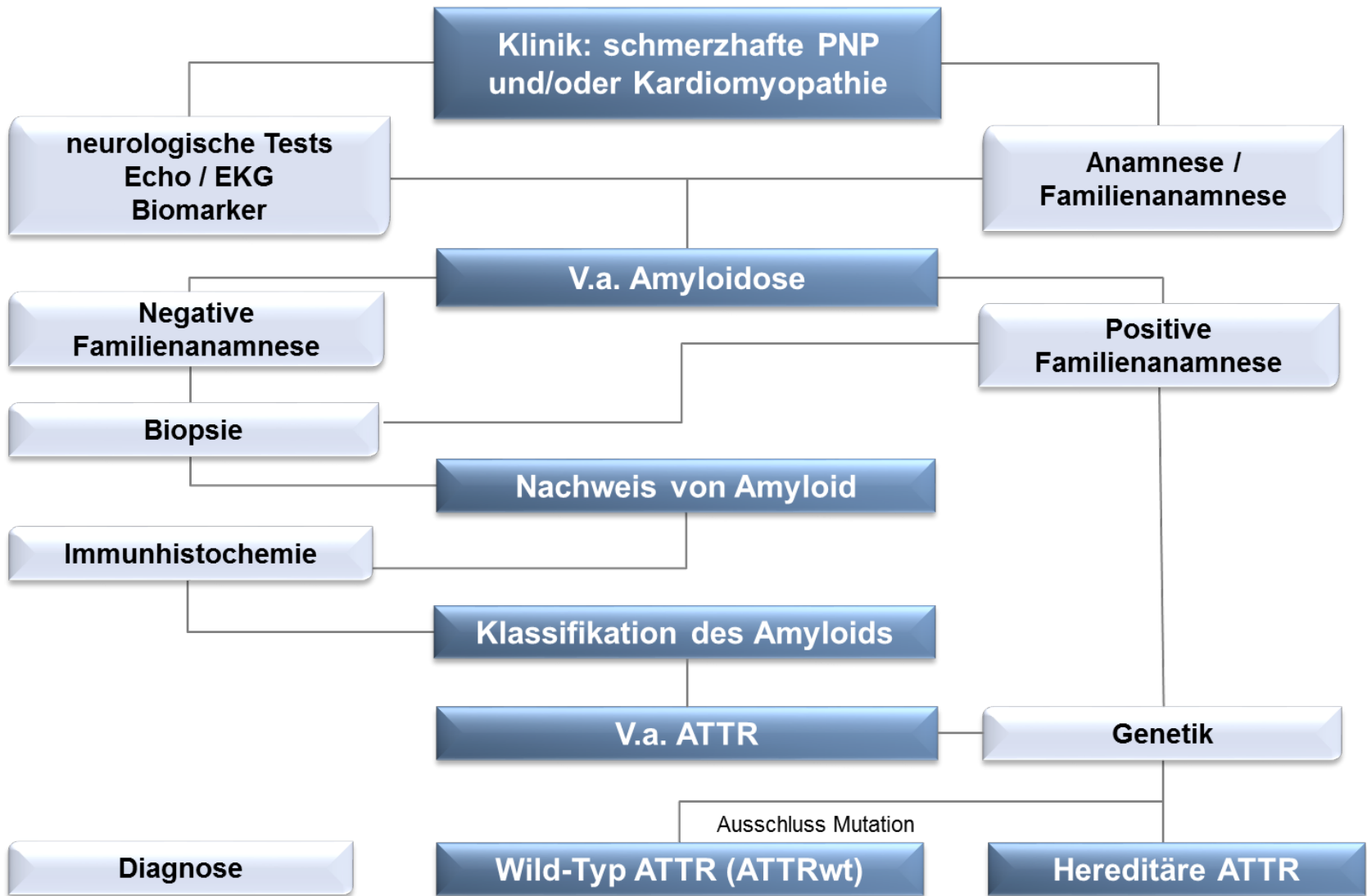
Arnt V. Kristen

Universitätsklinikum Heidelberg  
Zentrum für Innere Medizin  
Klinik für Kardiologie, Angiologie, Pneumologie

AMYLOIDOSE ZENTRUM  
Universitätsklinikum Heidelberg

HERZ ZENTRUM  
Universitätsklinikum Heidelberg

# Diagnostischer Entscheidungsbaum



## VI. Hilfreiche Links

---

TTR-FAP-Zentren in Deutschland

➤ [www.ttr-fap.de](http://www.ttr-fap.de)

Deutsche Gesellschaft für Amyloiderkrankungen e.V.

➤ <http://www.dgak.net/>



# V. Zusammenfassung

---

- Hereditäre Transthyretin-Amyloidosen (ATTR) sind eine sehr seltene Erkrankung
- Werden autosomal-dominant vererbt
- Geschätzt liegt die Prävalenz bei 1,1 pro 100.000 Einwohner
- Das Alter der Erstmanifestation variiert zwischen dem 20. und 70. Lebensjahr
- Unbehandelt führen sie nach durchschnittlich 10 Jahren zum Tod
- Durch eine TTR-Genmutation wird das TTR-Protein destabilisiert was letztlich zu Ablagerungen von Transthyretin-Amyloidfibrillen in den Organen führt.
- Je nach Organbefall werden zwei klassische Manifestationsformen unterschieden:
  - Progrediente Polyneuropathie (TTR-FAP)
  - Biventrikuläre Kardiomyopathie (TTR-FAC)
- Im Mittel dauert die erstmalige Diagnosestellung 4-6 Jahre nach erstmaligem Auftreten von Symptomen.
- Zur Bestätigung der Diagnose sind erforderlich:
  - Amyloidablagerungen in einer Gewebebiopsie
  - Identifizierung des amyloidogenen Proteins
  - Und/oder ein Gentest

# VI. Literatur

---

1. Sekijima Y *et al.* Pathogenesis of and therapeutic strategies to ameliorate the transthyretin amyloidosis. *Curr Pharm Des* 2008;14;3219 – 30
2. Coutinho P. In: Glenner GG *et al.* (eds). *Amyloid and amyloidosis*. Amsterdam: Excerpta Medica, 1980
3. Benson MD *et al.* Transthyretin amyloidosis. *Amyloid* 1996;3:44 – 56
4. Planté-Bordeneuve V *et al.* Familial amyloid polyneuropathy. *Lancet Neurol* 2011;10:1086 – 97
5. Benson MD *et al.* The molecular biology and clinical features of amyloid neuropathy. *Muscle Nerve* 2007;36:411 – 23
6. Hellmann U *et al.* Heterogeneity of penetrance in familial amyloid polyneuropathy, ATTR Val30Met, in the Swedish population. *Amyloid* 2008;15:181 – 6
7. Hou X *et al.* *FEBS Journal* 274 (2007) 1637–1650
8. Hund E *et al.* *Neurology* 2001;56:431–5
9. Coutinho P In: Glenner GG *et al.*, eds. *Amyloid and amyloidosis*. Amsterdam: Excerpta Medica, 1980
10. Planté-Bordeneuve V *et al.* *Neurology* 2007;69(7):693–8
11. Sekijima Y *et al.* Familial transthyretin amyloidosis. In: Pagon RA, *et al.*, eds. *Gene Reviews* [Internet]. Seattle WA: University of Washington, Seattle; 1993-2009